

# Divertículos múltiples en intestino delgado como causa de hemorragia digestiva masiva. A propósito de un caso

## Massive Gastrointestinal Bleeding Caused by Multiple Small Intestinal Diverticula: A Case Study

Fredy Ávila,<sup>1</sup> Reinaldo Rincón-Sánchez,<sup>1</sup> Andrea Carolina Buitrago.<sup>2\*</sup>

### ACCESO ABIERTO

#### Citación:

Ávila F, Rincón-Sánchez R, Buitrago AC. Divertículos múltiples en intestino delgado como causa de hemorragia digestiva masiva. A propósito de un caso. *Revista. colomb. Gastroenterol.* 2023;38(2):235-238. <https://doi.org/10.22516/25007440.944>

<sup>1</sup> Gastroenterólogo, Unidad de Gastroenterología y Endoscopia digestiva, Hospital Universitario San Ignacio. Bogotá, Colombia.

<sup>2</sup> *Fellow* de Gastroenterología y Endoscopia digestiva, Pontificia Universidad Javeriana. Bogotá, Colombia.

\*Correspondencia: Andrea Buitrago. [andre.caro.buitrago.tamayo@gmail.com](mailto:andre.caro.buitrago.tamayo@gmail.com)

Fecha recibido: 21/07/2022

Fecha aceptado: 20/10/2022



### Resumen

Se presenta el caso de una mujer de 71 años con múltiples comorbilidades que ingresó por hematoquecia sin inestabilidad hemodinámica. Se inició el estudio con una colonoscopia sin evidenciar la causa; durante la estancia hospitalaria presentó un aumento del sangrado, anemia e inestabilidad hemodinámica, por lo que se realizó una endoscopia digestiva alta sin hallazgos; posteriormente, se realizó una angiografía selectiva sin evidencia de sangrado activo. Ante el choque persistente se llevó a cirugía en la que se evidenció sangre proveniente del intestino delgado secundaria a la presencia de divertículos múltiples en el yeyuno.

### Palabras clave

Sangrado gastrointestinal, diverticulosis, yeyuno, ileon.

### Abstract

We report the case of a 71-year-old woman with multiple comorbidities who was admitted to the hospital due to hematochezia, without hemodynamic instability. Initial investigations, including colonoscopy and upper endoscopy, did not reveal the cause of bleeding. However, the patient experienced increased bleeding, anemia, and hemodynamic instability during her hospital stay. Subsequent selective angiography did not show any signs of active bleeding. In light of the persistent shock, surgical intervention was performed, which revealed blood originating from multiple diverticula in the jejunum.

### Keywords

Gastrointestinal bleeding, diverticulosis, jejunum, ileum.

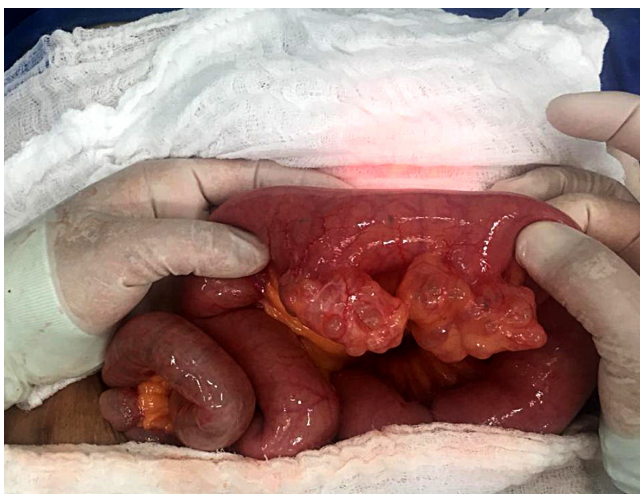
## PRESENTACIÓN DEL CASO

A urgencias ingresó una paciente de 71 años con antecedente de hipertensión arterial, diabetes *mellitus* tipo 2 y uso crónico de ácido acetilsalicílico que consultó por un cuadro de hematoquecia en múltiples ocasiones sin otros síntomas. Al ingreso se encontró con estabilidad hemodinámica, paraclínicos con anemia microcítica e hipocrómica y nitrógeno ureico elevado. Se indicó una preparación para colonoscopia, en la cual se evidenciaron restos de sangrado reciente sin causa clara; al llegar al colon

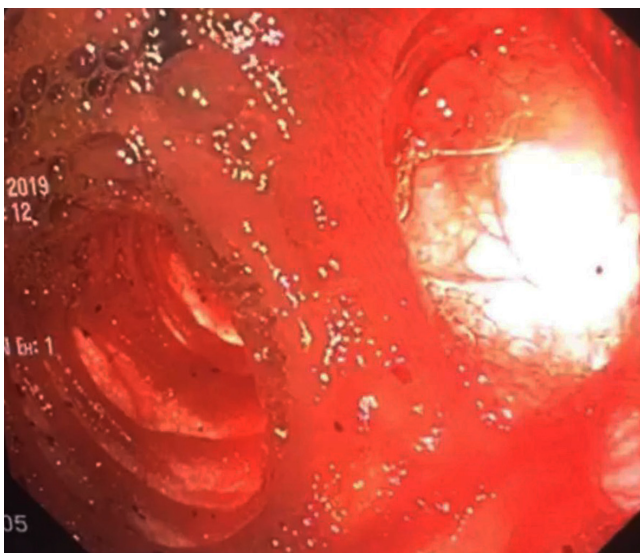
transverso distal no se logró avanzar por una marcada angulación pese a haber hecho múltiples intentos, por lo que se suspendió el procedimiento. Durante el seguimiento persistió con sangrado asociado a inestabilidad hemodinámica y anemia de 3 gramos (hemoglobina [Hb]: 7,1 g/dL), se indicó terapia transfusional de 2 unidades de glóbulos rojos empaquetados (UGRE) y posteriormente fue llevada a endoscopia alta sin evidencia de lesiones o sangrado. Se avanzó a angiografía mesentérica sin evidencia de sangrado activo. La paciente persistió con inestabilidad hemodinámica, por lo que se requirió

el inicio de soporte vasopresor y manejo en la unidad de cuidados intensivos (UCI).

Fue llevada a cirugía con un plan de hemicolectomía por sospecha de sangrado diverticular, con presencia de sangre intraluminal en el intestino delgado, por lo que se procedió a una revisión manual en la que se evidenciaron múltiples divertículos multilobulados en el yeyuno y divertículo único en la cuarta porción duodenal. Se realizó una enteroscopia anterógrada intraoperatoria con evidencia de sangrado reciente y múltiples coágulos en los divertículos previamente mencionados, por lo que se realizó una resección del segmento del yeyuno comprometido y diverticulotomía del divertículo del duodeno distal con un adecuado control del sangrado.



**Figura 1.** Imagen intraoperatoria que muestra divertículos en el yeyuno. Fuente: historia clínica del paciente.



**Figura 2.** Imagen del divertículo en el yeyuno por enteroscopia anterógrada con sangrado activo. Fuente: historia clínica del paciente.

## DISCUSIÓN

Los primeros informes de diverticulosis yeyunal fueron descritos por Sommervit en 1794 y por Cooper en 1807<sup>(1)</sup>. En la literatura solo hay series de casos debido a su baja incidencia, la cual es aproximadamente del 0,5% al 7,1%<sup>(2)</sup>; sin embargo, según la herramienta de identificación puede variar de 0,2%- 4,5% en autopsias, de 0,5%-2,3% en estudios con contraste, de 0,16%-27% en colangiopancreatografía retrógrada endoscópica (CPRE) y hasta 7,5% en ultrasonido endoscópico (USE; periampulares)<sup>(10)</sup>. Afecta principalmente a hombres en edades entre 60 y 70 años<sup>(2,9)</sup>. Los divertículos son lesiones adquiridas con compromiso de mucosa, submucosa y serosa, sin presencia de la capa muscular, por lo que se consideran falsos divertículos, por lo que son frágiles y delgados; frecuentemente se producen en el lado mesentérico del intestino delgado, que es en donde las arterias entran en el intestino<sup>(1,9)</sup>, aunque también se ha descrito la presentación en el borde antimesentérico<sup>(10)</sup>, y son más frecuentes a nivel del duodeno y más raros a nivel del yeyuno e íleon<sup>(9)</sup>. Tres cuartas partes las representan los divertículos periampulares<sup>(10)</sup>; aproximadamente un 79% se ubican en el duodeno, y distal a este el 80% se manifiestan a nivel yeyunal, aproximadamente el 15% en el íleon y el 5% en ambos, con presentación múltiple a nivel yeyunal, van disminuyendo en cantidad hacia la parte distal y en ocasiones con presentación de divertículo único en el íleon<sup>(9,10)</sup>. Al parecer, los divertículos se forman en períodos de aumento de la presión intraluminal, como en la inflamación o discinesia intestinal, que genera áreas de alta presión en segmentos del intestino delgado<sup>(10)</sup>.

La mayoría son asintomáticos y se encuentran incidentalmente en estudios por otras causas<sup>(1)</sup>, como en estudios imagenológicos o durante un acto quirúrgico abdominal<sup>(9)</sup>. Es importante tener en cuenta estos divertículos ya que en su mayoría la presentación clínica puede ser variable (dolor abdominal, náuseas, dispepsia, emesis, borborigmos, alteración del hábito intestinal) o semejarse a un cuadro de sobrecrecimiento bacteriano que causa malabsorción<sup>(9,10)</sup>; sin embargo, y aunque menos frecuente, se puede manifestar con cuadros graves con alta tasa de mortalidad como obstrucción, perforación, vólvulos, infección y sangrado<sup>(1,8,9)</sup>. Cuando estos divertículos se manifiestan con sangrado gastrointestinal secundario, su presentación es variable, dado que se puede presentar con cuadros de melenas, hematoquecia y, en algunos casos, hematemesis que conllevan a inestabilidad clínica del paciente<sup>(3,6)</sup>. El sangrado de los divertículos yeyunales oscila entre el 3% y el 8% y, aunque la presentación es variable, como se mencionó, la mayoría se presenta como sangrado rectal; esta es una presentación confusional, ya que cuando un paciente se presenta al servicio de urgencias con sangrado rectal se considera que la

causa más probable es sangrado digestivo bajo, además de que tiene un alto riesgo de mortalidad debido al retraso en el diagnóstico<sup>(4)</sup>; sin embargo, en las guías actuales de sangrado digestivo se menciona que, si un paciente se presenta con sangrado rectal que causa inestabilidad hemodinámica, debe pensarse en sangrado digestivo alto<sup>(10)</sup>. Se cree que el mecanismo de sangrado de los divertículos yeyunales es la ulceración secundaria a la inflamación que afecta una arteria y genera el sangrado<sup>(1)</sup>.

Es importante tener en cuenta que algunos informes reportaron como factores de riesgo el uso de algunos fármacos, como warfarina y aspirina en dosis bajas<sup>(1)</sup>. En el caso de nuestra paciente que usa ácido acetilsalicílico (ASA) para la prevención cardiovascular secundaria, se recomienda no suspenderlo. Cabe recordar que su mecanismo de acción ocurre a través de la inhibición irreversible de la ciclooxigenasa-1, que media la síntesis de tromboxano; al ingerir el ASA, la síntesis de tromboxano se normaliza entre 7 y 10 días; por lo anterior, suspender el ASA tendrá poco impacto en el curso clínico inicial debido al efecto antiplaquetario persistente del ASA en el primer o segundo día después de la presentación del paciente, tiempo en el que el paciente ya se habrá sometido a un estudio endoscópico, en el cual se lleva a cabo la hemostasia, y en caso de suspenderse el ASA, se debe reiniciar una vez se logre la hemostasia, ya que el efecto de esta aún estará presente. Estas dos recomendaciones vigentes han permitido demostrar una disminución en la mortalidad<sup>(11)</sup>.

Los mecanismos que podrían explicar el aumento de sangrado secundario a los antiinflamatorios no esteroideos (AINE) son el daño directo de la mucosa, ruptura de la integridad intercelular y activación de neutrófilos por bacterias<sup>(7)</sup>. El diagnóstico es un reto porque los estudios iniciales como la endoscopia superior y la colonoscopia tienen limitaciones para encontrar el sitio de la hemorragia a este nivel, por lo que se debe continuar el algoritmo de sospecha de sangrado proveniente del intestino delgado y avanzar en estudios como la videocápsula endoscópica o la enteroscopia cuando el paciente esté estable hemodinámicamente. La angiografía es una herramienta útil y más en

el contexto de inestabilidad, dado que esta puede ayudar a ubicar la lesión y realizar diagnósticos diferenciales por las características de la extravasación, y se considera como patrón de oro<sup>(5)</sup>. El manejo generalmente es quirúrgico, debido a que la embolización por arteriografía no es efectiva en la mayoría de casos; sin embargo, si no se encuentra la causa de sangrado, la recomendación es realizar una colectomía subtotal, pero si se encuentran, lo recomendado es realizar una resección del segmento afectado con anastomosis primaria, y en caso de que se encuentre en varios segmentos, una enteroscopia intraoperatoria puede ser de utilidad para encontrar el origen del sangrado y reseca solo este segmento<sup>(9)</sup>.

## CONCLUSIÓN

Los divertículos yeyunales con sangrado son raros y difíciles de diagnosticar dado que pueden imitar signos y síntomas de sangrado gastrointestinal superior o inferior. En este caso se presentó como un sangrado masivo que pudo verse favorecido por la ingesta crónica de los AINE. Dentro de los estudios, la angiografía mesentérica selectiva es el estándar de oro para diagnosticar el sangrado activo y fatal, pero como en nuestro caso, puede no evidenciar el sitio, por lo que el manejo quirúrgico puede ser una herramienta importante para realizar un diagnóstico y tratamiento definitivo.

## Responsabilidades éticas

Los autores declaran que para esta investigación no se han realizado experimentos en seres humanos ni en animales.

## Fuentes de financiación

No se recibió patrocinio de ningún tipo para llevar a cabo este artículo.

## Conflictos de interés

Los autores declaran no tener ningún conflicto de interés.

## REFERENCIAS

1. Chiong-Hee W, I-Tsung L, Shou-Chuan S. Jejunal diverticular causing unusual massive lower gastrointestinal bleeding. *Int J Gerontol.* 2008;2(3):120-123. [https://doi.org/10.1016/S1873-9598\(08\)70049-8](https://doi.org/10.1016/S1873-9598(08)70049-8)
2. El-Haddawi F, Civil I. Acquired jejunoileal diverticular disease: a diagnostic and management challenge. *ANZ J Surg* 2003;73(8):584-9. <https://doi.org/10.1046/j.1445-2197.2003.02709.x>
3. Rodriguez HE, Ziauddin MF, Quiros ED, Brown AM, Podbielski FJ. Jejunal diverticulosis and gastrointestinal bleeding. *J Clin Gastroenterol* 2001;33(5):412-4. <https://doi.org/10.1097/00004836-200111000-00014>
4. Ríos A, Montoya MJ, Rodríguez JM, Parrilla P. Acute lower gastrointestinal hemorrhage originating in the small intestine. *Rev Esp Enferm Dig.* 2006;98(3):196-203. <https://doi.org/10.4321/S1130-01082006000300006>

5. Tisnado J, Konerding KF, Beachley MC, Mendez-Picon G. Angiographic diagnosis of a bleeding jejunal diverticulum. *Gastrointest Radiol* 1979;4(3):291-3. <https://doi.org/10.1007/BF01887540>
6. Yen HH, Chen YY, Soon MS. Nonsteroidal anti-inflammatory drug-associated ileal ulcers: an evaluation by double-balloon enteroscopy. *Gastrointest Endosc*. 2006;63(2):328. <https://doi.org/10.1016/j.gie.2005.06.063>
7. Fortun PJ, Hawkey CJ. Nonsteroidal antiinflammatory drugs and the small intestine. *Curr Opin Gastroenterol*. 2005;21(2):169-75. <https://doi.org/10.1097/01.mog.0000153314.51198.58>
8. Prough H, Jaffe S, Jones B. Jejunal diverticulitis. *J Surg Case Rep*. 2019;2019(1):rjz005. <https://doi.org/10.1093/jscr/rjz005>
9. Yaqub S, Evensen BV, Kjellejord K. Massive rectal bleeding from acquired jejunal diverticula. *World J Emerg Surg*. 2011;6:17. <https://doi.org/10.1186/1749-7922-6-17>
10. Rangan V, Lamont JT. Small Bowel Diverticulosis: Pathogenesis, Clinical Management, and New Concepts. *Curr Gastroenterol Rep*. 2020;22(1):4. <https://doi.org/10.1007/s11894-019-0741-2>
11. Barkun AN, Douketis J, Noseworthy PA, Laine L, Telford JJ, Abraham NS. Management of Patients on Anticoagulants and Antiplatelets During Acute Gastrointestinal Bleeding and the Peri-Endoscopic Period: A Clinical Practice Guideline Dissemination Tool. *Am J Gastroenterol*. 2022;117(4):513-519. <https://doi.org/10.14309/ajg.0000000000001688>