

# Bezoar de dinero: reporte de bezoar atípico, su manejo y una revisión de la literatura

## Money Bezoar: Report of atypical bezoar, its treatment, and a literature review

Daniel Alfonso Gómez-R.,<sup>1</sup> Luis Felipe Cabrera-V.,<sup>2</sup> Jean Andre Pulido-S.,<sup>3</sup> Laura María González-G.,<sup>4\*</sup> Alix Julieth Melo-I.,<sup>4</sup> Daniela Pastrana-P.,<sup>4</sup> Mauricio Pedraza-C.,<sup>5</sup> Andrés Mendoza-Z.<sup>6</sup>

### ACCESO ABIERTO

#### Citación:

Gómez-R. DA, Cabrera-V. LF, Pulido-S. JA, González-G. LM, Melo-I. AJ, Pastrana-P. D, Pedraza-C. M, Mendoza-Z A. Bezoar de dinero: reporte de bezoar atípico, su manejo y una revisión de la literatura. Rev Colomb Gastroenterol. 2021;36(Supl.1):67-71. <https://doi.org/10.22516/25007440.591>

<sup>1</sup> Cirujano general, departamento de cirugía, Universidad Militar. Bogotá, Colombia.

<sup>2</sup> Cirujano general, departamento de cirugía, Fundación Santa Fe. Bogotá, Colombia.

<sup>3</sup> Médico general, departamento de medicina, Universidad El Bosque. Bogotá, Colombia.

<sup>4</sup> Estudiante de medicina, departamento de medicina, Universidad El Bosque. Bogotá, Colombia.

<sup>5</sup> Médico general, departamento de cirugía, Universidad El Bosque. Bogotá, Colombia.

<sup>6</sup> Cirujano general, departamento de cirugía, Universidad El Bosque. Bogotá, Colombia.

\*Correspondencia: Laura María González-G. [Imagonzalez@unbosque.edu.co](mailto:Imagonzalez@unbosque.edu.co)

Fecha recibido: 06/06/20  
Fecha aceptado: 07/09/20



### Resumen

**Objetivos:** presentar el manejo laparoscópico en un caso de bezoar atípico y una revisión de la literatura. **Materiales y métodos:** se presenta el caso de un paciente de sexo masculino de 67 años con síndrome pilórico debido a una obstrucción intestinal por cuerpo extraño. **Resultados:** se encuentra como hallazgo endoscópico un bezoar atípico (bezoar de dinero) impactado en la región prepilórica sin posibilidad de resolución por este medio, por lo cual se considera el manejo laparoscópico. **Discusión:** los bezoares se definen como cualquier objeto el cual tuvo una ingesta voluntaria o involuntaria, que se aloja en alguna parte del tracto gastrointestinal superior, con mayor frecuencia a nivel gástrico, y no se puede digerir por los mecanismos fisiológicos del cuerpo; además, se clasifican según su composición. **Conclusiones:** en pacientes con obstrucción intestinal alta debido a cuerpos extraños en los cuales el manejo endoscópico falla, el manejo quirúrgico mínimamente invasivo con cirugía laparoscópica es viable y eficaz.

### Palabras clave

Bezoares, laparoscopia, endoscopia del sistema digestivo, obstrucción intestinal.

### Abstract

**Objectives:** To describe the laparoscopic management of an atypical bezoar case and present a literature review. **Materials and methods:** This is the case of a 67-year-old male patient with pyloric stenosis due to intestinal obstruction by a foreign body. **Results:** The endoscopic finding was an atypical bezoar (Money bezoar) in the prepyloric region with no possible resolution by this route, so laparoscopic treatment was considered. **Discussion:** Bezoars are defined as any object that was voluntarily or involuntarily swollen and is obstructing some part of the upper gastrointestinal tract, usually the stomach, and cannot be digested using the physiological mechanisms of the body. They are categorized based on their composition. **Conclusions:** When endoscopic treatment fails to relieve upper gastrointestinal tract obstruction caused by foreign bodies, minimally invasive surgical treatment with laparoscopic surgery is a viable and efficient option.

### Keywords

Bezoars; Laparoscopy; Digestive System Endoscopy; Intestinal Obstruction.

## INTRODUCCIÓN

Los bezoares se definen como cualquier objeto ingerido voluntaria o involuntariamente, que se aloja en alguna parte del tracto gastrointestinal superior, con mayor frecuencia a nivel gástrico,

y no se puede digerir por los mecanismos fisiológicos del cuerpo. Además, se clasifican según su composición (1-4). Es una patología poco común con una clínica inespecífica (5).

Presentan características similares como edad, ubicación anatómica, patología de base o ingesta excesiva de algún

elemento (1-3, 5-8). Hay algunos que se salen de estas características, al no ser concreciones de material no digerible o por no encajar en las variables sociodemográficas mencionadas, lo cual podría brindarles la cualidad de atípicos. Sin embargo, presentan cuadros clínicos similares, con alto riesgo para el paciente si se demora el diagnóstico, por lo cual se debe optimizar su manejo (1, 3).

A continuación, se presenta el manejo laparoscópico en un caso de bezoar atípico con manejo endoscópico fallido, además de una revisión de la literatura.

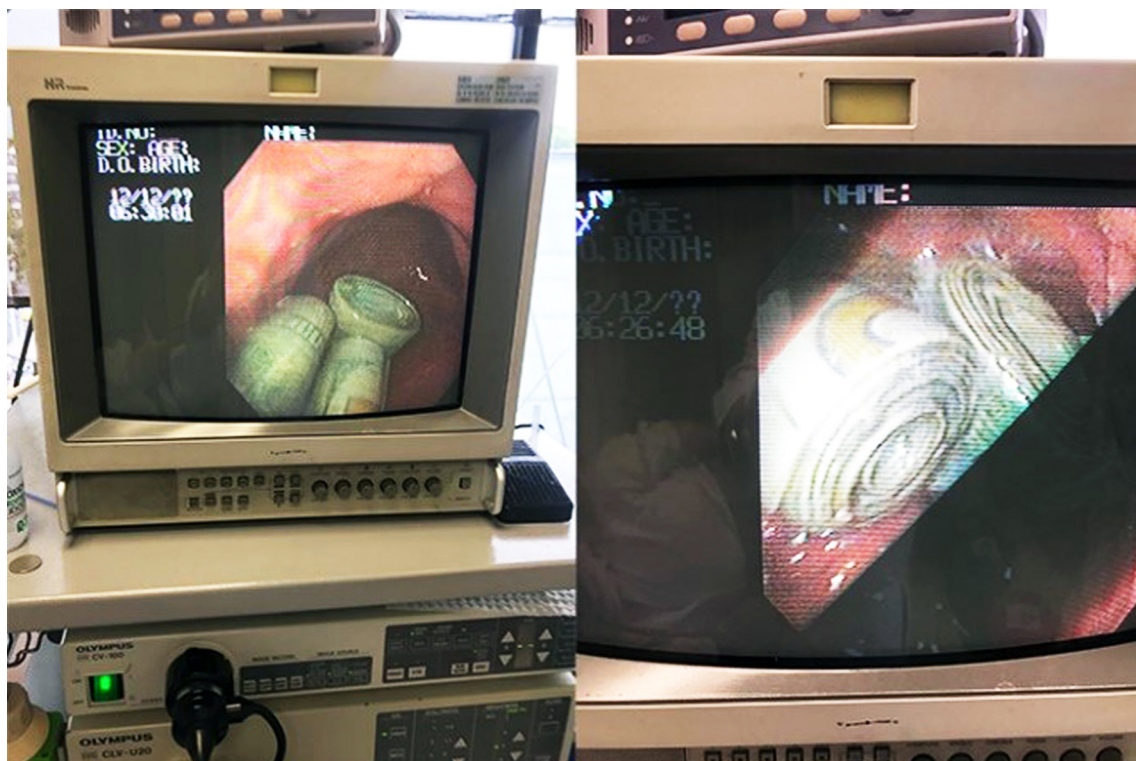
## CASO CLÍNICO

Se trata de un paciente masculino de 67 años de edad, diabético, hipertenso y con cirrosis hepática que ingresó judicializado por la policía con un cuadro de 1 mes de evolución consistente en náuseas y vómitos de contenido alimentario, asociado con astenia, adinamia y pérdida de peso. Llamó la atención un viaje que realizó fuera del país, con el mismo tiempo de evolución que el cuadro clínico. Además, mencionó que antes del regreso ingirió 30 cápsulas con dinero en efectivo cubiertas de látex, de las cuales solo expulsó 20 cápsulas íntegras. En el examen físico se encontró agitado, con el abdomen globoso debido a la distensión y a la pal-

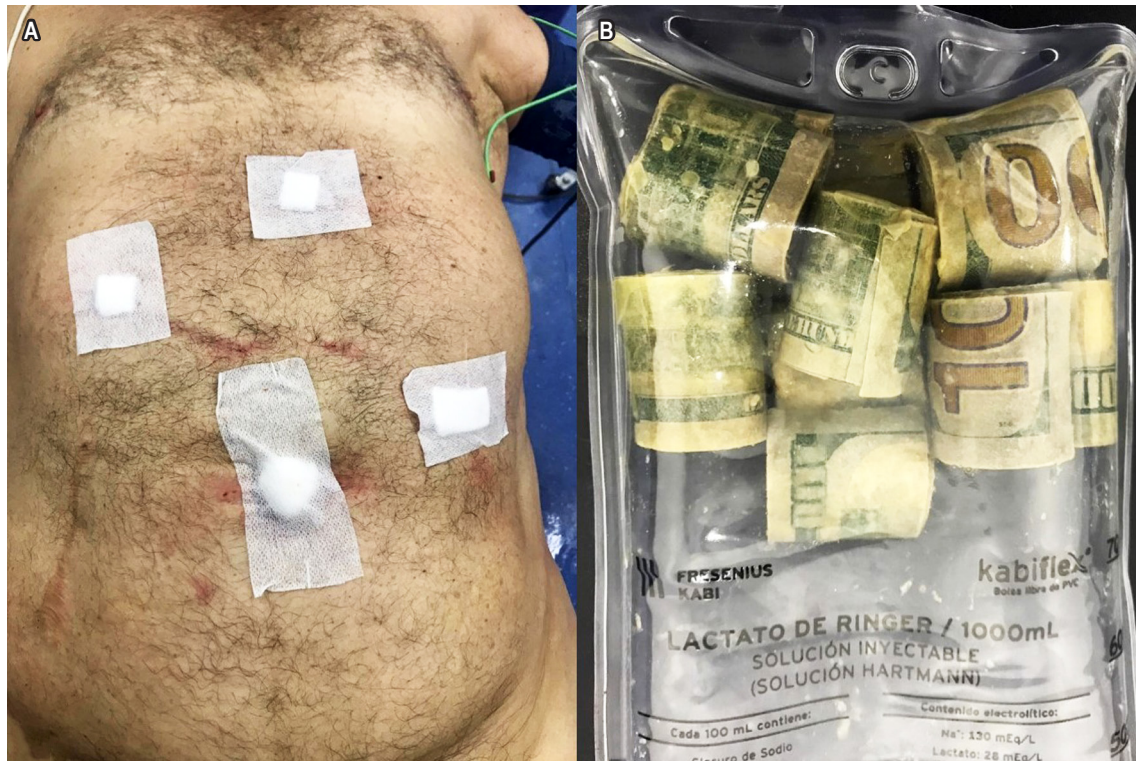pación hubo dolor abdominal generalizado, sin signos de irritación peritoneal.

Después de conocerse el antecedente de ingesta, no se tomaron imágenes diagnósticas; en cambio, se indicó una endoscopia de vías digestivas altas (EVDA) como método diagnóstico y de manejo, como se observa en la **Figura 1**, y se encontró un bezoar de dinero impactado en la región prepilórica sin recubrimiento de látex, el cual no pudo ser retirado por vía endoscópica, al ser una masa compacta de papel dinero. Se llevó a una extracción laparoscópica mediante gastrotomía anterior antrocorporal con un posterior cierre en 2 planos con polidioxanona (PDS) 3-0, sutura con puntos separados utilizando 3 trócares, 2 de 12 mm en el ombligo y el flanco derecho, y otro de 3 mm en el flanco izquierdo más un retractor hepático, como se observa en la **Figura 2**. Se realizó la extracción del contenido gástrico con *endocatch* a través del puerto umbilical. Presentó una evolución posoperatoria adecuada con tolerancia de la dieta en las primeras 12 horas y alta a las 18 horas posoperatorias. En el seguimiento al mes se encontró sin complicaciones.

Los procedimientos realizados se hicieron bajo la vigilancia del comité científico y ético de la institución. Además, se siguieron los protocolos de custodia del bezoar por parte



**Figura 1.** Bezoar de dinero que generó un síndrome pilórico observado en el monitor de laparoscopia.



**Figura 2.** A. Se observa al paciente quien fue intervenido por vía laparoscópica, luego de la extracción del bezoar de dinero. B. Bezoar de dinero luego de su extracción.

de la policía, como ente de control y vigilancia, la cual se encargó de realizar los procesos subsiguientes.

## DISCUSIÓN

Se cree que el término *bezoar* deriva de la palabra árabe *bad-zehr* o de la palabra persa *panzehr*, las cuales pueden significar “contraveneno” o “antídoto” (3). Su clasificación general se realiza con base en la composición. Existen 4 tipos de bezoares típicos: los farmacobezoares, lactobezoares, fitobezoares y tricobezoares; estos últimos dos son los más comunes (1-3, 5-8). Sin embargo, en algunas revisiones bibliográficas clasifican a los bezoares en 5 tipos, agregando el tipo cuerpo extraño, como astillas de madera (linnobezoar), resinas (resinobezoar), almidón (almilobezoar), caquis (diosfitobezoar), entre otros (7, 8). Los factores de riesgo para desarrollar un bezoar se encuentran enlistadas en la **Tabla 1**.

Esta patología es poco común: se presenta en el 0,06 %-4 % de la población (9), y la edad de estos pacientes varía desde los 16 meses a los 79 años (1, 3), de los cuales un 90 % son mujeres adultas jóvenes, en su mayoría con desórdenes psiquiátricos (7).

Entre el 5 % y 12 % de los pacientes posgastrectomía generan bezoares (6); así mismo, esta patología representa

el 0,4 %-4,8 % de los casos de obstrucción intestinal (OI) mecánica en la población adulta (2, 3, 6, 9) y el 1,1 % de estos casos se presenta como abdomen agudo quirúrgico (1, 3). Existe una prevalencia de 0,4 % y 0,6 % en diferentes series de casos de bezoares encontrados como hallazgos incidentales en la endoscopia (7).

Los bezoares pueden ser encontrados en cualquier parte del tracto gastrointestinal, aunque gran parte son intragástricos (3, 5, 10), como en el caso de nuestro paciente, cuyo bezoar se impactó en la región prepilórica. Otro ejemplo de bezoares intragástricos son los tricobezoares, siendo poco frecuente su extensión a través del píloro a yeyuno, íleon y a veces colon, en cuyo caso toma el nombre de *síndrome de Rapunzel* (1, 2). También es común la impactación del bezoar en el segmento más estrecho del intestino delgado, a los 50-75 cm de la válvula ileocecal (3, 6).

Un bezoar atípico es aquel que sale de los parámetros anteriormente mencionados. Como lo muestran Masaya Iwamuro y colaboradores (10), el concepto de *atipia* en bezoares se podría dar por aquellos de conformación endógena, con un caso de un bezoar conformado por cálculos biliares (10).

Idealmente, el diagnóstico debe ser temprano. Se busca evitar complicaciones asociadas con OI como perforación

**Tabla 1.** Factores etiológicos para la formación de un bezoar (1-13)

<b>Demográficos</b>	<ul style="list-style-type: none"><li>- Niños con déficit en la masticación</li><li>- Bebés prematuros</li><li>- Mujeres jóvenes</li><li>- Edéntulos</li><li>- Ancianos</li></ul>
<b>Asociados con la dieta</b>	<ul style="list-style-type: none"><li>- Ingesta excesiva de caqui</li><li>- Dieta rica en fibra</li><li>- Consumo excesivo de nopal</li></ul>
<b>Alteraciones de la motilidad</b>	<ul style="list-style-type: none"><li>- Dismotilidad gástrica</li><li>- Diabetes</li><li>- Hipotiroidismo</li><li>- Vagotomía</li><li>- Insuficiente superficie de fricción</li><li>- Distrofia miotónica</li><li>- Insuficiente cantidad de moco</li></ul>
<b>Gástricos</b>	<ul style="list-style-type: none"><li>- Disminución de la acidez gástrica</li><li>- Disminución de pepsina</li><li>- Presencia de colonias bacterianas anormales</li><li>- Vaciamiento gástrico retrasado</li><li>- Gastritis crónica</li></ul>
<b>Intestinales</b>	<ul style="list-style-type: none"><li>- Trastorno de motilidad</li><li>- Estenosis intestinal</li><li>- Estreñimiento a largo plazo</li><li>- Enfermedad de Crohn</li></ul>
<b>Alteraciones anatómicas</b>	<ul style="list-style-type: none"><li>- Divertículos en el intestino delgado</li><li>- Tumor intestinal</li></ul>
<b>Patologías neurológicas y psiquiátricas</b>	<ul style="list-style-type: none"><li>- Demencia</li><li>- Tricofagia</li><li>- Tricotilomanía</li><li>- Ingesta de cuerpos extraños</li></ul>

intestinal, que pueda poner en peligro la vida del paciente. Según la literatura, el diagnóstico de los bezoares puede realizarse por ultrasonido, tomografía computarizada o EVDA (11-13). Audel Pedroza y colaboradores (4) reportaron el caso de una mujer de 39 años reconsultante por cuadros de pancreatitis aguda, a quien por ultrasonografía biliopancreática endoscópica le descubrieron un cepillo de dientes impactado a nivel de duodeno (4). Al igual que en nuestro paciente, el diagnóstico se dio por vía endoscópica, aunque esta no fue una herramienta práctica para la extracción. Un bezoar suele ser asintomático hasta el momento en que se genera una OI aguda (1). La manifestación clínica de una OI a causa de un bezoar será según su ubicación (9). Según la literatura, el signo clínico más común es dolor abdominal (49%-100%) con historial de náuseas y vómito (35%-75%), distensión, constipación, epigastralgia y fiebre (3, 6, 5, 8);

otros síntomas no tan frecuentes son la pérdida de peso, anorexia, hematemesis e intususcepción (5). Nuestro paciente no presentó dolor abdominal, pero sí náuseas, vómito y pérdida de peso. A pesar de ser una clínica variable, todos estos síntomas deben tenerse en cuenta para el diagnóstico.

Los métodos para eliminar un bezoar son, principalmente, métodos enzimáticos, endoscopia y cirugía abierta o mínimamente invasiva (3). En el caso de nuestro paciente, así como en el de Audel Pedroza y colaboradores (4), la endoscopia no fue la herramienta apropiada, debido a que el material no permitía tracción. Por esta razón, eligieron la vía laparoscópica (4), con la diferencia de que usamos un abordaje de 3 puertos, ya que contamos con un cirujano experto en laparoscopia avanzada en la institución. La elección del tratamiento está orientada al caso del paciente. Se debe tener en cuenta el material, tamaño y ubicación del bezoar, así como las características fisiológicas del paciente (3).

La laparoscopia se ha usado en una pequeña serie de pacientes con OI inducida por bezoar, con un tiempo operatorio significativamente corto, aunque a menudo implica laparotomía exploratoria con o sin enterotomía, para la posterior evacuación del bezoar (2, 6). Durante la cirugía, se debe realizar una exploración exhaustiva de la cavidad abdominal para excluir bezoares gástricos o intestinales concomitantes (6).

## CONCLUSIONES

Los bezoares atípicos son aquellos que se salen de las características normales como edad, localización y composición, así como de las características comunes de una concreción. Aunque son una patología poco frecuente, pueden poner en riesgo la vida del paciente por las complicaciones que trae la OI, por lo que su estudio al momento del diagnóstico es crucial; este debe contar con anamnesis completa y estudios imagenológicos, de los que se destaca la EVDA. Al hablar del tratamiento, se puede afirmar que el manejo laparoscópico es el ideal en los casos en los cuales la intervención endoscópica no es suficiente.

## Consentimiento informado

Los autores declaran que disponen del consentimiento informado del paciente para la publicación de las imágenes clínicas en este artículo y que han preservado sus datos personales, siguiendo los protocolos de la institución.

## Conflictos de interés

Los autores declaran no tener ningún conflicto de intereses.

## REFERENCIAS

1. Islam S, Saroop S, Bheem V, Harnarayan P, Naraynsingh V. Mango seed causing acute large bowel obstruction in descending colon-world's first reported case. *Int J Surg Case Rep.* 2018;51:125-129. <https://doi.org/10.1016/j.ijscr.2018.08.028>
2. de Warren T, LaPlant MB, Saltzman DA, Hess DJ. Small intestinal obstruction by sunflower seed bezoar. *J Pediatr Surg Case Reports.* 2019;46101215. <https://doi.org/10.1016/j.epsc.2019.101215>
3. Garcia DI, Head WT, Leshner AP. Parsnip phytobezoar causing small bowel obstruction. *J Pediatr Surg Case Reports.* 2019;47,101227. <https://doi.org/10.1016/j.epsc.2019.101227>
4. Pedroza A, Aguirre F, Parra G, Buitrago R, Medellín A, López C, Combata H, Silva Á, Riaño C, Martínez S, Santos R, Cortés E, Rivera I, Cabrera LF. Bezoar gástrico de plástico como causa de pancreatitis aguda: reporte de un caso y revisión de la literatura. *Rev Colomb Cir.* 2017;32:152-56. <https://doi.org/10.30944/20117582.19>
5. Paschos KA, Chatzigeorgiadis A. Surgical and Endoscopic Treatment of a Double Phytobezoar Causing Ileus and Jaundice: A Case Report. *Iran J Med Sci.* 2019;44(1):70-73.
6. Nasri B, Calin M, Shah A, Gilchrist B. A rare cause of small bowel obstruction due to bezoar in a virgin abdomen. *Int J Surg Case Rep.* 2016;19:144-6. <https://doi.org/10.1016/j.ijscr.2015.12.039>
7. Ugenti I, Travaglio E, Lagouvardou E, Caputi Iambrenghi O, Martines G. Successful endoscopic treatment of gastric phytobezoar: A case report. *Int J Surg Case Rep.* 2017;37:45-47. <https://doi.org/10.1016/j.ijscr.2017.06.015>
8. Zheng YX, Prasoon P, Chen Y, Hu L, Chen L. "Sandwich" treatment for diospyrobezoar intestinal obstruction: a case report. *World J Gastroenterol.* 2014;20(48):18503-6. <https://doi.org/10.3748/wjg.v20.i48.18503>
9. Tratado de cirugía general. 2.<sup>a</sup> edición. México: Manual Moderno; 2008.
10. Iwamuro M, Urata H, Hirata S, Ueki T, Hanabata T, Takeda S, Teraoka A, Okada H. A Bezoar Composed of Bilirubin Calcium, Calcium Carbonate, and Fatty Acid Calcium. *Case Rep Gastrointest Med.* 2019;2019:5742672. <https://doi.org/10.1155/2019/5742672>
11. Paschos KA, Chatzigeorgiadis A. Pathophysiological and clinical aspects of the diagnosis and treatment of bezoars. *Ann Gastroenterol.* 2019;32(3):224-232. <https://doi.org/10.20524/aog.2019.0370>
12. Iwamuro M, Okada H, Matsueda K, Inaba T, Kusumoto C, Imagawa A, Yamamoto K. Review of the diagnosis and management of gastrointestinal bezoars. *World J Gastrointest Endosc.* 2015;7(4):336-45. <https://doi.org/10.4253/wjge.v7.i4.336>
13. Khan S, Jiang K, Zhu LP, Khan IA, Ullah K, Khan S, Chen X, Wang BM. Upper Gastrointestinal Manifestation of Bezoars and the Etiological Factors: A Literature Review. *Gastroenterol Res Pract.* 2019;2019:5698532. <https://doi.org/10.1155/2019/5698532>